

牛結節疹(LUMPY SKIN DISEASE, LSD)預防及控制

牛結節疹，為牛的痘病毒疾病，其特徵為高燒、皮膚、黏膜和內臟結節、消瘦、淋巴結腫大、皮膚水腫，有時甚至會死亡。該疾病具有重要經濟影響，會造成暫時性產乳量下降、公牛暫時或永久不育，並會因繼發性細菌感染而死亡。本病為痘病毒科、山羊痘病毒屬之牛結節疹病毒(LSDV)所致。本病只感染牛 (*Bos indicus* 及 *B. taurus*) 及水牛 (*Bubalus bubalis*)，非人畜共通傳染病。

傳播方式

本病主要透過蚊子 (例如 *Culex mirificens* 及 *Aedes natrionus*)、刺蠅 (例如 *Stomoxys calcitrans* 及 *Biomyia Fasciata*) 或壁蝨 (*Rhipicephalus appendiculatus* 及 *Amblyomma hebraeum*) 等節肢動物傳播。不同地區傳播的病媒也不盡相同。

潛伏期及流行病學

潛伏期：依 OIE 陸生動物衛生法典為 28 天

流行病學：發生率介於 10%-20% 之間，死亡率通常為 1%-5%。

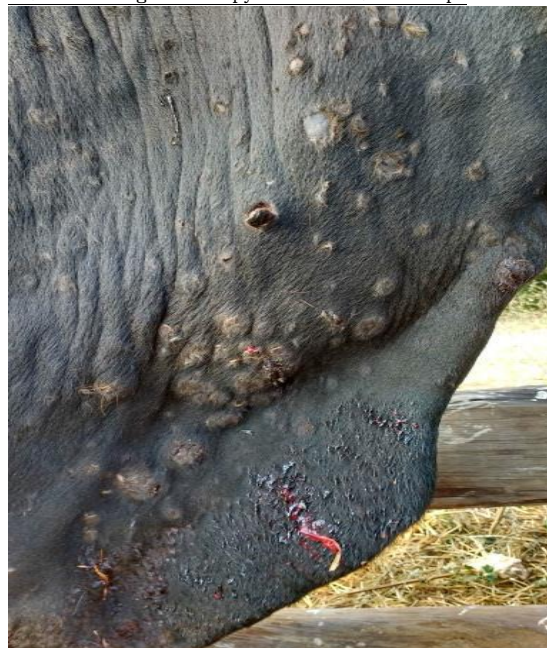臨床症狀

1. 突發高燒，可超過 41°C，且可持續 1 週。
2. 泌乳牛產乳量顯著下降。
3. 發燒後 48 小時內，常在頭、頸、四肢、乳房、生殖器及會陰部等處表皮發現直徑約 2-5 公分堅硬的結節。
4. 結節出現時，有時眼睛和鼻子分泌物可能轉變為黏液膿性，且可能併發角膜炎。
5. 結節除了出現在表皮，也可侵入到口腔和消化道等黏膜，特別是皺胃、氣管和肺部，進而導致原發性或繼發性肺炎。
6. 結節表層常伴隨糜爛及結痂，結痂脫落後則形成坐鞍瘤 (seatfasts)。
7. 公牛可能永久或暫時不育。
8. 眼睛，鼻子，口腔，直腸，乳房和生殖器的黏膜上的結節很快潰爛，因此所有的分泌物，包含眼和鼻涕和唾液都含有 LSD 病毒 (LSDV)
9. 感染牛隻四肢可能會水腫，因此不願移動。
10. 本病恢復相當緩慢且預後不良，感染動物通常已不具經濟價值。



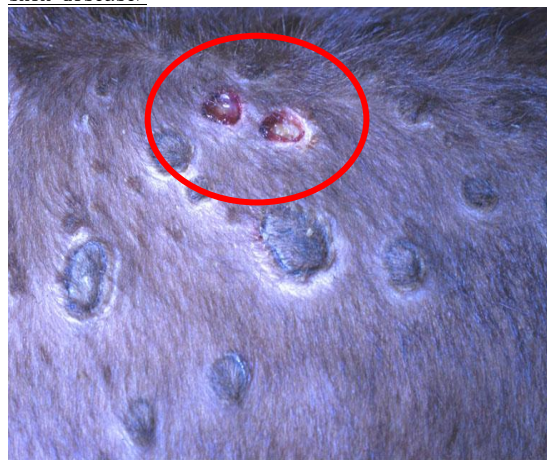牛隻感染牛結節疹皮膚明顯的結節或硬塊

<https://www.pirbright.ac.uk/news/2017/07/news-feature-emergence-lumpy-skin-disease-europe>



牛隻感染牛結節疹皮膚典型的結節 (John Atkinson 拍攝)

<https://www.nadis.org.uk/disease-a-z/cattle/lumpy-skin-disease/>



痂皮脫落後呈現坐鞍瘤 (seatfasts)

<http://www.cfsph.iastate.edu/DiseaseInfo/disease-images.php?name=lumpy-skin-disease&lang=en>

組織病理變化

1. 皮膚結節觸感堅實，結節可能延伸到皮下組織及肌肉。
2. 從組織學角度來看，急性變化可看到表皮空泡化伴隨有質內包含體，並可看到真皮血管炎；慢性變化則可看到纖維化及壞死性腐骨。
3. 肺臟可能會有瀰漫性明顯之小葉間隔水腫，伴隨有結節。

通報及控制

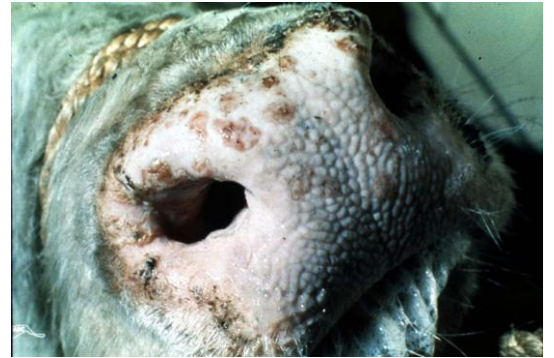1. 本病為甲類動物傳染病，一旦入侵時，為減少經濟損失及對社會的衝擊，並衡量本病的生物特性，防疫政策宜採撲殺及賠償政策，動物防疫機關、獸醫師、動物所有人或管理人相關業者發現罹患或疑患或可能感染本病，應依動物傳染病防治條例規定，立即向動物防疫機關主動通報。
2. 檢疫方面應注重防止本病的傳播，對於感染區的動物、動物產品應禁止輸入。基於我國畜牧產業之安全及發展，牧場需落實門禁管制、人車進出及畜牧場消毒等自衛防疫工作。遇有疑似病例，應立即通報轄內動物防疫機關。
3. 本病主要靠病媒傳播，因此要留意場區環境清潔，避免蚊蠅滋生，建議畜舍加掛捕蚊燈降低蚊媒數量。
4. 本病雖然是由病媒傳播，惟仍應避免前往中國大陸或其他疫區國家之畜牧場進行參訪或接觸動物，返國後亦須更換衣物、淋浴及徹底消毒，並於一週後方可進入動物飼養場，以確保畜養動物健康及防疫安全。

類症鑑別

1. 基於臨床症狀、病理病變、流行病學等可斷定疑患本病，進一步實驗室診斷，則以聚合酶鏈反應、病毒分離及電子顯微鏡等加以確診。
2. 作區別診斷時須考量下列疾病，如疱疹病毒乳頭炎、牛丘疹性口炎、偽牛痘、沙蚤病、感光過敏症、蕁麻疹、皮膚型結核病及蟠尾絲蟲病等。

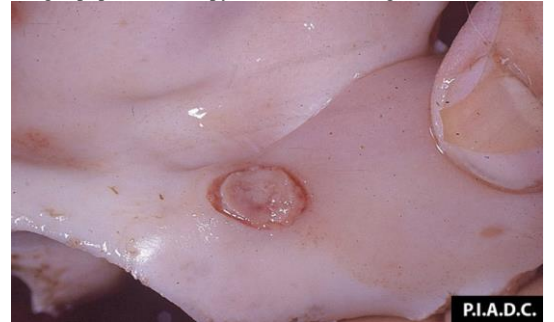參考資料

1. OIE Technical Disease Cards- Lumpy Skin Disease.
2. OIE Terrestrial Animal Health Code 2019
3. OIE Manual of Diagnostic Tests and Vaccines for Terrestrial Animals 2019
4. Website of Pirbright Institute
5. Website of Iowa State University of Science and Technology



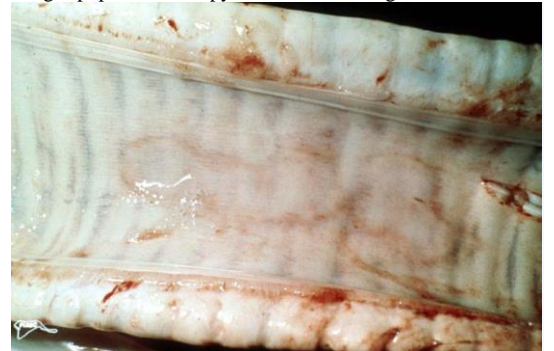鼻鏡上可見多處輕微凸起的丘疹，表層通常伴隨糜爛並延伸入鼻孔

<http://www.cfsph.iastate.edu/DiseaseInfo/disease-images.php?name=lumpy-skin-disease&lang=en>



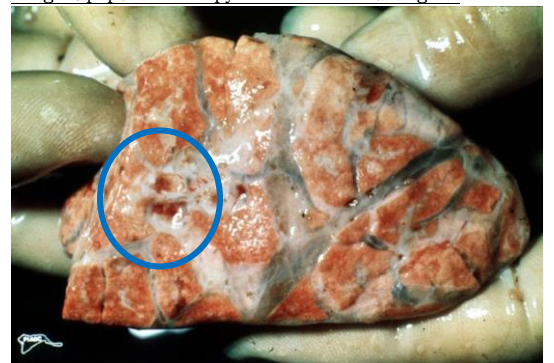
牛鼻甲黏膜結節之糜爛病變

<http://www.cfsph.iastate.edu/DiseaseInfo/disease-images.php?name=lumpy-skin-disease&lang=en>



牛氣管黏膜呈現斑狀充血

<http://www.cfsph.iastate.edu/DiseaseInfo/disease-images.php?name=lumpy-skin-disease&lang=en>



肺臟瀰漫性明顯之小葉間隔水腫，檢體左側有一小簇紅色結節。

<http://www.cfsph.iastate.edu/DiseaseInfo/disease-images.php?name=lumpy-skin-disease&lang=en>